

خزع الحوض المائل عند مرضى انقلاب المثانة

رستم مكية*

الملخص

خلفية البحث وهدفه: انقلاب المثانة تشوه خلقي نادر عند الأطفال، وقد خفّت المراضة والمضاعفات الناتجة عنه بسبب تطور الطرائق الجراحية، ودور جراح العظمية في معالجته. وهدفت هذه الدراسة إلى توثيق نتائج أحدث هذه المقاربات - وهي الخزع المائل للحوض - على المضاعفات العظمية للجراحة.

مواد البحث وطرائقه: تناولت الدراسة الراجعة 75 طفلاً (63% منهم ذكور و37% إناث) مشخصاً لهم انقلاب مثانة، وأجري لهم خزع حوض مائل في مشفى الأطفال الجامعي بين عامي 2005 و2010، مع وضع جهاز تثبيت خارجي عند 61 حالة ومشد عند 14 حالة، وتؤبغوا مدة 59 شهراً وسطياً.

النتائج: حصل إنتان الجرح عند 7 حالات، وتطور لدى 3 من المرضى إلى إنتان مداخل الأسيخ مع تخلخل فيها أدى إلى نزع جهاز التثبيت الخارجي باكراً بعد 3 أسابيع، هذا وقد لوحظ بالمتابعة مشية منهادية عند 3 مرضى وألم بالحوض عند مريض واحد، وحصل النكس عند مريضين (لم يثبتا بجهاز التثبيت الخارجي) بسبب انفتاح الجرح وتدلي المثانة.

متوسط مسافة افتراق العانة 55,51 ملم قبل الجراحة و31,07 ملم عند التقييم النهائي، ومتوسط نسبة تقريب العانة 85,52% بعد الجراحة و49,13% عند التقييم النهائي، ما يدل على ميل ارتفاع العانة للابتعاد في أثناء النمو بسبب قوى الشد المطبقة عليه مع العمر.

الاستنتاج: خزع الحوض المائل مع تثبيت خارجي أو من دونه هو طريقة آمنة وفعالة في تدبير مرضى انقلاب المثانة الخلقي، لكنه لا يعيد الحوض المشوه أصلاً إلى بنيته الطبيعية.

كلمات مفتاحية: انقلاب المثانة، خزع الحوض، الأطفال، افتراق العانة.

* مدرس - قسم الجراحة - كلية الطب البشري - جامعة دمشق.

Oblique Pelvic Osteotomy in the Bladder Exstrophy Patents

Rostom Mackieh*

Abstract

Background & Objective: bladder exstrophy is a rare congenital deformity in the children; the role of orthopedic surgeon in addition to many development approaches of treatment has decreased the complication and morbidity rate. The aim of this study is to assess orthopedic results of bilateral oblique pelvic osteotomy in the treatment.

Materials & Methods: it is a retrospective study evaluating 75 patients with bladder exstrophy (63% male & 37% female) treated in children university hospital in Damascus between 2005 and 2010 by bilateral oblique pelvic osteotomy with 61 cases fixed with external fixation and 14 with elastic bandage. The mean follow-up time was 59 months.

Results: complications included 7 cases of wound infection with 3 developed to loosening of the external fixator pins requiring early removal after 3 weeks, in addition to 3 who had a waddling gait and one a mild pain. The recurrence occurred in two patients who were treated with elastic bandage had a wound dehiscence and bladder prolapse.

The mean symphyseal diastasis for all patients was 55.51 mm before operation and 31.07 mm in the final assessment. The mean percentage of pubic approximation for the series was 85.52% after operation and 49.13% in the final assessment, which means that pelvic rediastasis is a progressive increase in interpubic distance resulting from the growth during life.

Conclusion: bilateral oblique pelvic osteotomy with or without external fixation is a safe and effective procedure in the management of a bladder exstrophy patents. However, it doesn't return the pelvic which is already deformed to normal.

Key words: bladder exstrophy, pelvic osteotomy, pediatric, pubic diastasis.

*Assistant Professor in the Department of Surgery- Faculty of Medicine- Damascus University.

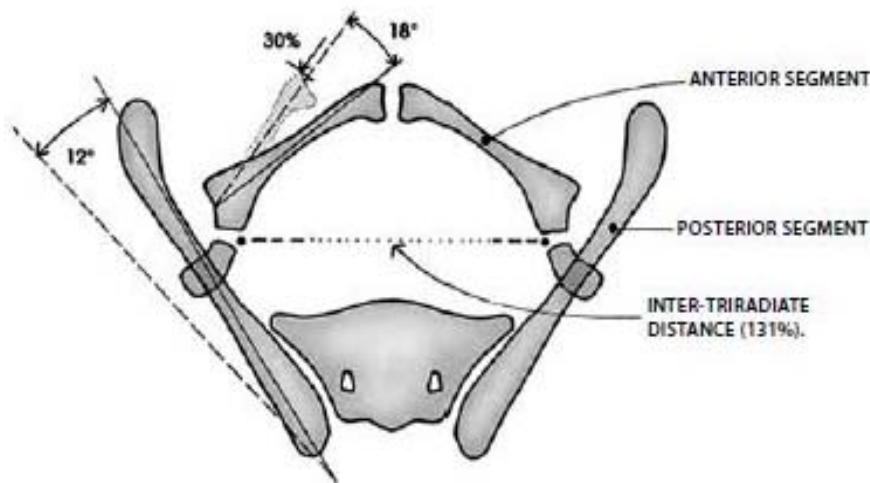
مقدمة:

لا يعدُّ انقلاب المثانة مميتاً بحد ذاته لكن المضاعفات والعلاج كانت تؤدي إلى الوفاة سابقاً، ومع تطور المقاربات العلاجية والتعاون بين جراح العظمية وجراح البولية عند الأطفال تحسنت النتائج السريرية، وأصبح من النادر مشاهدة الوفيات⁵.

الهدف من خزع الحوض pelvic osteotomy من قبل جراح العظام تقريب مسافة ارتفاق العانة Symphysis pubis وتخفيف توتر الأنسجة الرخوة في أثناء الإغلاق و من ثمَّ استعادة البنية التشريحية الطبيعية للحوض ممَّا يسهم بتحسين المشية والتحكم البولي continence مستقبلاً^{6,7}. وإجراء ذلك لا بدَّ من فهم الاضطراب التشريحي في بنية الحوض المشوه ويضم دوراناً خارجياً بمقدار 12 درجة للحافة الخلفية للحوض، وانقلاباً خلفياً للجوف الحقي ودوراناً خارجياً بمقدار 18 درجة مع قصر بنسبة 30% في الشعب العانية في كل جهة كما يبين الشكل (1)، فضلاً عن افتراق مترقِّ في ارتفاق العانة في أثناء النمو، وتبدي زاوية القدم عند المشي دوراناً خارجياً 20-30 درجة خلف الحدود الطبيعية مع ميل للتحسن في أثناء التقدم في العمر^{8,9}.

معقد انقلاب المثانة مع الإحليل الفوقاني bladder Exstrophy -epispadias complex هو اضطراب خلقي نادر، ومعدل وقوعه 2.07-3.3 كل 100000 ولادة مع سيطرة لإصابة الذكور أكثر من الإناث بنسبة تقارب الضعف^{1,2}.

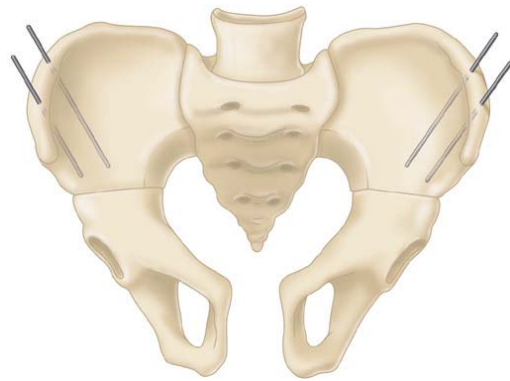
وهو يحدث بسبب اضطراب مجهول يصيب الغشاء المقذري cloacal membrane في الحياة الجنينية ممَّا يشكل عائقاً ميكانيكياً لهجرة الأديم المتوسط mesoderm يمنع انغلاق جدار البطن والبنى النسيجية تحته، ويؤدي إلى إخفاق التحام الحدبتين التناسليتين genital tubercles وافتراق العانة ومن ثمَّ إلى حدوث طيف من التشوهات يحددها مستوى التطور في أثناء تمزق الغشاء المقذري، وتضم الانقلاب الكلاسيكي classic exstrophy الذي يصيب السبيل البولي التناسلي مع الجهاز العضلي الهيكلي لجدار البطن والانقلاب المقذري cloacal exstrophy الذي يشمل السبيل المعوي أيضاً^{3,4}.



الشكل (1) التبدل في بنية الحوض بسبب انقلاب المثانة

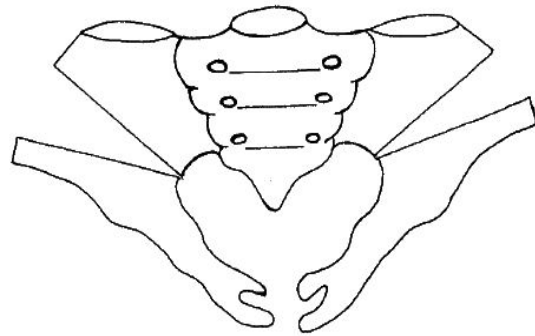
أهم المقاربات الجراحية المعتمدة لإصلاح الحوض:

1. الإغلاق بالتقريب المباشر لارتفاق العانة⁶.
2. الخزع الخلفي للحوض innominate posterior osteotomy¹⁰.
3. الخزع الأمامي anterior innominate osteotomy الذي يظهر في الشكل (2) والخزع المشترك الأمامي والخلفي عبر المدخل الأمامي^{11، 12}.



الشكل (2) خزع الحوض الأمامي

4. الخزع الرأسي المائل oblique diagonal osteotomy لجناح الحرقفة الذي يظهر في الشكل (3) وهو المقاربة الأحدث، وقد وصف عام 1994 و يمتلك ميزات مشابهة للخزع الأمامي من حيث إنه يؤمن تصحيحاً أفضل وأثبت للحوض من الخزع الخلفي، كما يلغي الحاجة لتغيير وضعية المريض خلال الجراحة ويخفف المضاعفات والنكس مع نتائج واعدة وهي الطريقة المعتمدة في دراستنا^{5، 13}.



الشكل (3) الخزع الرأسي المائل للحوض

5. خزع الشعب العانية فقط^{6، 14}.

تجري المحافظة على الرد وتثبيتته بإحدى الطرائق الآتية:

1. التمديد الجلدي والمشد.
2. البنطال الجبسي.
3. التثبيت الخارجي.
4. التثبيت الداخلي بصفيحة عانة.

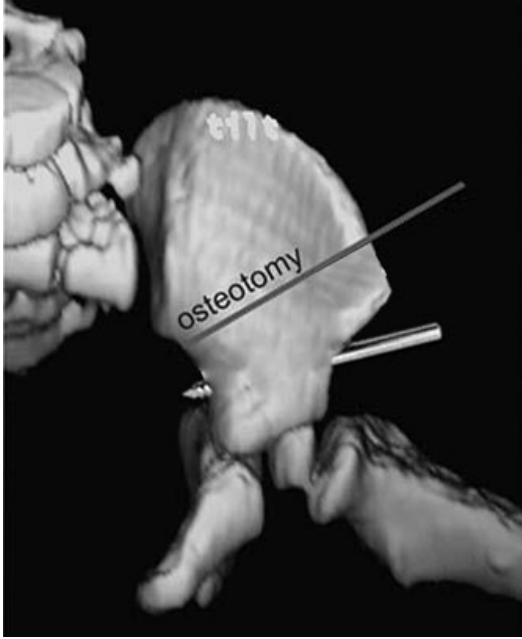هدف البحث:

هدفت هذه الدراسة إلى توثيق خبرة مشفى الأطفال في علاج انقلاب المثانة باستخدام مقاربة الخزع المائل الرأسي للحوض مع التثبيت الخارجي لمعرفة النتائج الجراحية من ناحية اختصاص الجراحة العظمية ومقارنتها بالنتائج العالمية لطرائق خزع الحوض المختلفة.

المواد والطرائق:

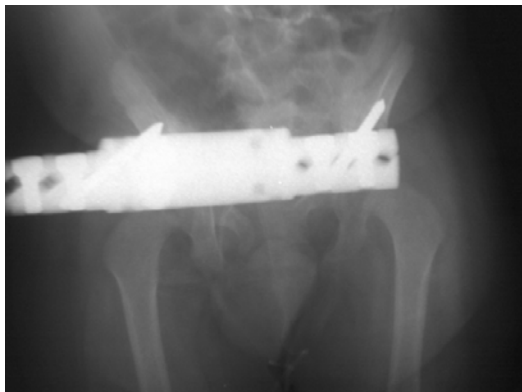أجريت دراسة راجعة على 75 طفلاً من مشفى الأطفال الجامعي بدمشق مشخصاً لهم انقلاب مثانة خلقي كلاسيكي ذو الرمز (Q64.1) بحسب تصنيف الأمراض الدولي ICD10¹⁵، عُولجُوا جراحياً خلال مدة خمس سنوات بين عامي 2005 و2010 بإصلاح بولي مع خزع حوض مائل وتثبيتته بجهاز تثبيت خارجي أو مشد بوضعية المومياء، ثم متابعة الحالات مدة خمس سنوات مع دراسة النتائج الجراحية والمضاعفات والنكس من ناحية الجراحة العظمية، وترك متابعة الناحية البولية من العمل الجراحي لأطباء جراحة الاطفال.

شُخِّصَتِ الحالات من قبل أطباء الأطفال وحُدِّدَ الاستطباب الجراحي وموعده بناء على رأي أطباء جراحة الأطفال، وتقرر الحاجة لخزع الحوض بناء على استشارة جراحة عظمية مع تأمين جهاز تثبيت خارجي للأطفال في عمر يزيد على الثلاثة أشهر كما يبين الشكل (4).

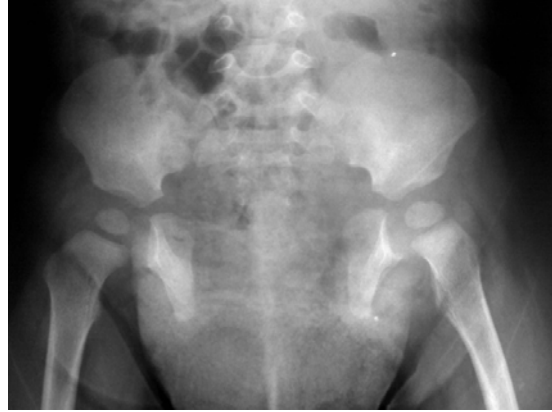

الشكل (5) موقع سيخ جهاز التثبيت الخارجي بعد الخزعة

وبعد انتهاء أطباء جراحة الأطفال من إصلاح السبيل البولي و إغلاق جدار البطن تُثبَّتْ جهاز التثبيت الخارجي بوضعية الإصلاح. بعد الجراحة تابع أطباء جراحة الأطفال جرح العملية وحالة الطفل في حين أُجريت متابعة الخزعة وجهاز التثبيت بإجراء صور متابعة دورية بعد الجراحة مباشرة، وبعد شهر منها، وعند نزع الجهاز (بعد قرابة الشهرين) وعند التقييم النهائي، كما يظهر في الشكلين (6) و(7).



الشكل (6) صورة بسيطة لانقلاب المثانة بعد الخزعة والتثبيت الخارجي



الشكل (4) صورة بسيطة لانقلاب المثانة قبل الجراحة

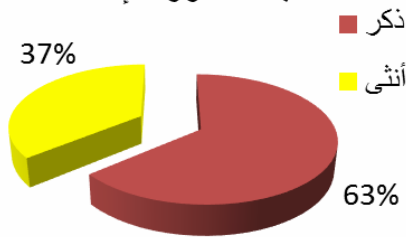
خلال الخزعة المائل استخدم القسم الحرقفي العلوي من مدخل الحوض الأمامي سميث بيترسون، ثم خُزِعَ الغضروف وسُلِّحَ تحت السمحاق و صولاً إلى النلثة الاسكية وخُزِعَتِ الحرقفة رأسياً من النلثة الاسكية حتى منطقة تبعد 1-2 سم خلف الشوك الحرقفي الأمامي العلوي، وبعد الخزعة الثنائي الجانب تم التأكد من إمكانية رد ارتفاع العانة بمناورة خارجية بالضغط على جانبي الوركين، ثم وضع أسياخ جهاز التثبيت الخارجي وإغلاق الجرح (نستعمل سيخين يوضع كل منهما في الحرقفة أعلى الشوك الحرقفي الأمامي السفلي) مع مراعاة كون السيخ مسايراً لمحور العظم كما يظهر في الشكل (5).

للعيادة، ثم تفرغ البيانات في استبانة خاصة بالدراسة وحُلَّت إحصائياً للحصول على النتائج باستخدام برنامج SPSS وعُرِضَتْ بالرسوم البيانية باستخدام برنامج Microsoft Excel.

النتائج:

دخل في الدراسة خلال مدة البحث 75 حالة عولجت بالخزع المائل للحوض في مشفى الأطفال متوسط أعمارهم خلال الجراحة 15 شهراً (4 أيام - 7 سنوات) منهم 47 ذكراً و28 أنثى، كما يبيّن الشكل (8)، تُبَيَّنَت 61 حالة بجهاز تثبيت خارجي (منهم 9 حالات ناكسة)، وتُبَيَّنَت 14 حالة بمشد بوضعية المومياء، واستُعيِدَت باقي الحالات التي عولجت بالرد المباشر دون خزع للحوض.

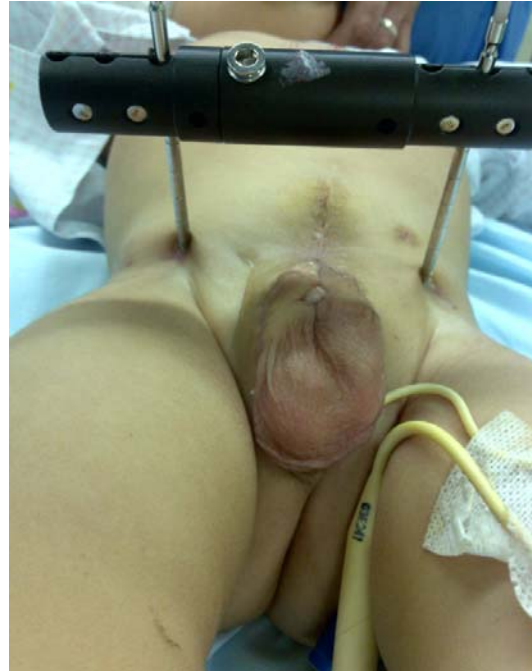نسبة الذكور للإناث



الشكل (8) نسبة إصابة الذكور و الإناث

متوسط مدة المتابعة 59 شهراً (24 - 87 شهراً) لوحظ خلالها إبتان الجرح عند 7 حالات عولجت بالصادات الفموية، في حين تطور عند 3 حالات منهم إلى إبتان مدخل الأسياخ وتخلخلها، الذي أدى إلى نزع جهاز التثبيت الخارجي باكراً بعد 3 أسابيع من الجراحة، لم يلاحظ أي إصابة عصبية أو حالة عدم اندمال، ونُزِعَ جهاز التثبيت الخارجي بعد الجراحة بمدة 7 أسابيع وسطياً (3-10 أسابيع).

بالمتابعة الطويلة لوحظت مشية متهادية عند 3 مرضى وألم بالحوض عند مريض وحيد منهم، حصل النكس عند حالتين لم تُثَبَّتْ بجهاز التثبيت الخارجي بسبب انفتاق الجرح وتدلي المثانة، وجرى تدبيرهما بإعادة الجراحة بعد سنة مع



الشكل (7) مريض انقلاب مثانة خلال المتابعة مع التثبيت الخارجي حددت المضاعفات المدروسة بمضاعفات باكرة من إبتان الجرح وإبتان مداخل الأسياخ وتخلخل الأسياخ مع الحاجة لنزع جهاز التثبيت الخارجي باكراً، ومضاعفات ترتبط بالنكس من انفتاق الجرح Dehiscence وتدلي المثانة وتباعد ارتفاع العانة مع تدبيرها جراحياً بحسب كل حالة، فضلاً عن مضاعفات بعيدة كالعرج وألم الحوض.

قيست مسافة ارتفاع العانة بين النقطتين الأكثر وحشية medial للشعب العانية، وحُدِّدَت نسبة تقريـب مسافة ارتفاع العانة percentage pubic approximation بالعلاقة⁵:

$$(a-b)/(a-10) \times 100$$

إد

a مسافة ارتفاع العانة قبل الجراحة بالمليـمتر

b مسافة ارتفاع العانة بعد الجراحة بالمليـمتر

وطُرِحَ 10 ميليـمتر للتصحيح (تمثل مسافة ارتفاع العانة عند الشخص الطبيعي خلال الحياة) ودرِسَ تغيـر هذه النسبة خلال المتابعة، وعند فئات عمرية مختلفة.

جمعت البيانات من أضاير المرضى المخزنة وصورهم في أرشيف المشفى وجرت متابعتهم عبر المراجعات المتتالية

نتائج جيدة بالمتابعة النهائية، ولم تنكس أية حالة تُبَيَّنَتْ بجهاز تثبيت خارجي. وبيِّنَ الجدول (2) قيمة متوسط نسبة تقريب العانة بعد تقسيم المرضى إلى فئات عمرية مختلفة، وبلغ معامل ارتباط correlation العمر وقت الجراحة مع نسبة التقريب عند التقييم النهائي مقدار 0,574 ($p < 0,01$). وكان متوسط نسبة تقريب العانة 85,52% بعد الجراحة و31,07 ملم عند التقييم النهائي، كما بيِّنَ الجدول (1)، و16,08 ملم بعد الجراحة و55,51 ملم قبل الجراحة كان متوسط مسافة افتراق العانة و33,14 ملم بعد شهرين و22,1 ملم بعد 16,08 ملم عند التقييم النهائي، و36,29 ملم عند التقييم النهائي.

جدول (1) متوسط مسافة العانة بالمليمتر عند المرضى

متوسط مسافة العانة بالمليمتر	مرضى التثبيت بمشد	مرضى التثبيت الخارجي	مجموع المرضى
قبل الجراحة	53,07	56,07	55,51
بعد الجراحة	15,21	16,28	16,08
بعد شهرين	33,14	22,1	24,15
عند التقييم النهائي	36,29	30,49	31,07

جدول (2) متوسط نسب تقريب العانة عند المرضى

متوسط نسبة تقريب العانة (%)	مرضى التثبيت بمشد	مرضى التثبيت الخارجي بحسب الفئات العمرية التالية بالأشهر				مجموع المرضى
		>60	60-19	18-7	<6	
بعد الجراحة	86,7	92,30	87,26	84,75	83,15	85,52
بعد شهرين	45,13	83,88	75,85	71,3	66,71	66,67
عند التقييم النهائي	33,5	77,55	66,3	52,46	39,23	49,13

المناقشة:

وبمقارنة المضاعفات الحاصلة في دراستنا بدراستين مرجعيتين كما يظهر في الجدول (3)، الأولى دراسة جونز Jones نشرت عام 2006 وأجريت في المملكة المتحدة على 45 طفلاً عولجوا بخزغ الحوض المائل، جُمِعَتْ بياناتهم خلال المدة بين عامي 1996 و2003، والثانية دراسة باول PAUL نشرت عام 2001 وأجريت في الولايات المتحدة الأمريكية على 86 طفلاً عولجوا بخزغ الحوض الأمامي، جُمِعَتْ بياناتهم خلال المدة بين عامي 1988 و1996^{3, 5}، يلاحظ تدني نسبة المضاعفات في مشفانا ويعزى هذا إلى المتابعة السريرية الجيدة للمرضى فضلاً عن التألف مع هذه المقاربة العلاجية، وتراكم الخبرة المحلية والعالمية فيها.

مما سبق لا بد من التنويه إلى أنه مع ندرة هذا التشوه وصعوبة تدبيره إلا أننا تمكنا من متابعة عينة كبيرة من المرضى مع الحصول على نتائج مباشرة تدفع نحو توسيع الفهم عن محاسن المضاعفات المقاربة المدروسة ومضاعفتها.

كما جرى التغاضي عن دراسة المضاعفات البولية لهذا العمل الجراحي، وثُرِكتْ الدراسات مستقلة تعنى بهذا الشق لتجرى من قبل أطباء الجراحة البولية عند الأطفال بسبب تعقيد مداخلاتهم والعوامل التي تتحكم بها وأسوة بالدراسات العالمية المشابهة.

وتتوافق الدراسة المجراة مع النسب العالمية من عدة جوانب فنسبة إصابة الذكور للإناث تقارب النسبة العالمية لتوزع المرض بسيطرة إصابة الذكور.

جدول (3) مقارنة المضاعفات عند المرضى في الدراسات المختلفة

المضاعفات	دراستنا	دراسة جونز 2006 ⁵	دراسة بول 2001 ³
عدد المرضى	75	45	86
نوع العلاج	خزع حوض رأسي	خزع حوض رأسي	خزع حوض أمامي أو مشترك أمامي-خلفي
إنتان الجرح	7 (9,3%)	9 (20%)	1 (1,16%)
إنتان الأسياخ	3 (4,9%)	3 (6,67%)	1 (1,16%)
فتق الجرح	2 (2,7%)	1 (2,22%)	2 (2,32%)
مضاعفة عصبية عابرة	0	0	7 (8,14%)
مشية متهاذية	3 (4%)	6 (13,33%)	1 (1,16%)
ألم	1 (1,3%)	3 (6,67%)	-

عند التقييم النهائي لمسافة ارتفاع العانة لوحظ ترقق تدريجي في القيم مقارنة بالتقييم الأولي بسبب ميل ارتفاع العانة للابتعاد في أثناء النمو بسبب قوى الشد المطبقة عليه مع العمر مما يدل على أن الخزع المائل لا يعيد الحوض المشوه بالأصل إلى بنيته الطبيعية^{7,5}، ويؤكد ذلك ميل الإصلاح في الأعمار الكبيرة نسبياً إلى المحافظة على نسبة تقريب مرتفعة مقارنة بالحالات في الأعمار الأصغر إذ ما يزال هناك مجال واسع من النمو العظمي كما يظهر في الجدول (4)، وأمكن التغلب على عودة الافتراق في حالة واحدة في دراسة أوزكان Ozcan عام 2000 عولجت بوضع طعم عظمي بين طرفي العانة بعد الخزع والتثبيت

17

كما أن النكس حصل بنسب متدنية مقارنة بالمقاربات الأخرى، فبيّنت دراسة ساتسوما Satsuma على 10 مرضى نشرت عام 2006 أن النكس بالخزع الخلفي 90,5% مقارنة بنسبة 41,6% عند استخدام الخزع الأمامي أو المختلط¹⁶.

و بدراسة مسافة ارتفاع العانة يلاحظ الحصول على تقريب جيد بعد الجراحة مع المحافظة عليه عند استخدام جهاز التثبيت الخارجي مدة شهرين؛ مما يمنع من تفتق الجرح والنكس الفوري للخزع مقارنة بمرضى التثبيت بالمشد إذ حصل لدينا حالتا نكس، فضلاً عن تأمينه لثباتية أكبر عند التقييم النهائي.

جدول (4) مقارنة متوسط نسب تقريب العانة عند التقييم النهائي للمرضى بين دراستنا ودراسة جونز 2006

مرضى التثبيت الخارجي بحسب الفئات العمرية التالية بالأشهر				مرضى التثبيت بمشد	متوسط نسبة تقريب العانة (%) عند التقييم النهائي
>60	60-19	18-7	<6		
77,55	66,3	52,46	39,23	33,5	دراستنا
49,6	74,25	56,5	21,3	12,2	دراسة بريطانية 2006 ⁵

وتحقيق هدف الإغلاق البدئي دون شد، ومع ترقق مسافة افتراق العانة مع التقدم بالعمر إلا أن أثره ضئيل ويكاد لا يؤثر في على الوظيفة من الناحية العظمية.

الاستنتاج:

خزع الحوض المائل مع تثبيت خارجي أو من دونه هو طريقة آمنة وفعالة في تدبير مرضى انقلاب المثانة الخلفي

References

1. Nelson CP, Dunn RL, Wei JT. Contemporary epidemiology of bladder exstrophy in the United States. *J Urol*. 2005 May;173(5):1728-31.
2. Siffel C1, Correa A, Amar E, et.al. Bladder exstrophy: an epidemiologic study from the International Clearinghouse for Birth Defects Surveillance and Research, and an overview of the literature. *Am J Med Genet C Semin Med Genet*. 2011 Nov 15;157C(4):321-32
3. Paul D. Sponseller, Md, Mihir M. Jani, Md, Robert D. Jeffs, Md, And John P Anterior Innominate Osteotomy In Repair Of Bladder Exstrophy *The Journal Of Bone & Joint Surgery Volume 83-A • Number 2 • February 2001*•
4. Palit S, Guha R, Das M & Chunder R. A Clinical, Anatomical, Histological and Genetic Study of Exstrophy-Epispadias Complex. 1-9 (2005) *J.Anat.Soc. India* 54 (2)
5. D. Jones, S. Parkinson, H. S. Hosalkar Oblique pelvic osteotomy in the exstrophy/epispadias complex *J Bone Joint Surg [Br]* 2006;88-B:799-806. VOL. 88-B, No. 6, JUNE 2006
6. J. Todd Purves, John P. Gearhart. Pelvic Osteotomy in the Modern Treatment of the Exstrophy-Epispadias Complex 2007 *European Association of Urology and European Board of Urology update sries* 5: 188–196
7. Mohamed Kenaway, James G. Wright, Sevan Hopyan, et all. Can Neonatal Pelvic Osteotomies Permanently Change Pelvic Shape in Patients with Exstrophy? Understanding Late Rediastasis. *J Bone Joint Surg Am*. 2014;96:e137(1-9)
8. Sponseller PD1, Bisson LJ, Gearhart JP, Jeffs RD, Magid D, Fishman E. The anatomy of the pelvis in the exstrophy complex. *J Bone Joint Surg Am*. 1995 Feb;77(2):177-89.
9. Stec AA1, Pannu HK, Tadros YE, Sponseller PD, Fishman EK, Gearhart JP. Pelvic floor anatomy in classic bladder exstrophy using 3-dimensional computerized tomography: initial insights. *J Urol*. 2001 Oct;166(4):1444-9.
10. Anthony j. Gibbon, nicola maffulli, john a. Fixsen. horizontal pelvic osteotomies for bladder exstrophy a preliminary report. *J bone joint surg [br]* 1991 ; 73-b: 896-8
11. Camila Bedeschi Rego de Mattos, Pedro Henrique Barros Mendes, Paulo Roberto Boechat, et all. Bilateral Anterior Pelvic Osteotomy for closure of bladder exstrophy: description of technique. *Rev Bras Ortop*. 2011;46(1):107-13
12. Derek M. Kelly: *Congenital And Developmental Anomalies Of The Hip And Pelvis*. S. Terry Canale, MD & James H. Beaty, MD: *Campbell's Operative Orthopaedics*. 12th ed 2013 MOSBY ELSEVIER. Chapter 30 P1114:1118.
13. McKenna PH1, Khoury AE, McLorie GA, Churchill BM, Babyn PB, Wedge JH. Iliac osteotomy: a model to compare the options in bladder and cloacal exstrophy reconstruction. *J Urol*. 1994 Jan;151(1):182-6; discussion 186-7.
14. R.Mackieh, T.Atallah, E.Milon, J.G.Pous: *Exstrophie Vésicale Et Ostéotomie Ilio-Pubienne*. *Echanges En Rééducation Et Orthopédie Infantile: Analyse Tri-Dimensionnelle De La Marche, Hommage Au Dr Jean-Pierre Caillens*. Sauramps medical. Oct 1994. ISBN: 2-84023-068-2. Pages(59-62).
15. Brämer GR. *International Statistical Classification of Diseases and Related Health Problems Tenth revision*. Second Edition 2005. (ICD-10), Congenital malformations, deformations and chromosomal abnormalities. , World Health Organization, Geneva.2005 p (XVII-39)
16. Satsuma S1, Kobayashi D, Yoshiya S, Kurosaka M. Comparison of posterior and anterior pelvic osteotomy for bladder exstrophy complex. *J Pediatr Orthop B*. 2006 Mar;15(2):141-6.
17. Ozcan C1, Ulman I, Kara S, Avanoglu A, Kapubagli A, Gökdemir A. Clinical results with anterior diagonal iliac osteotomy in bladder exstrophy. *J Urol*. 2000 Jun;163(6):1932-5.

تاريخ ورود البحث إلى مجلة جامعة دمشق 2015/2/26.

تاريخ قبوله للنشر 2015/7/4.